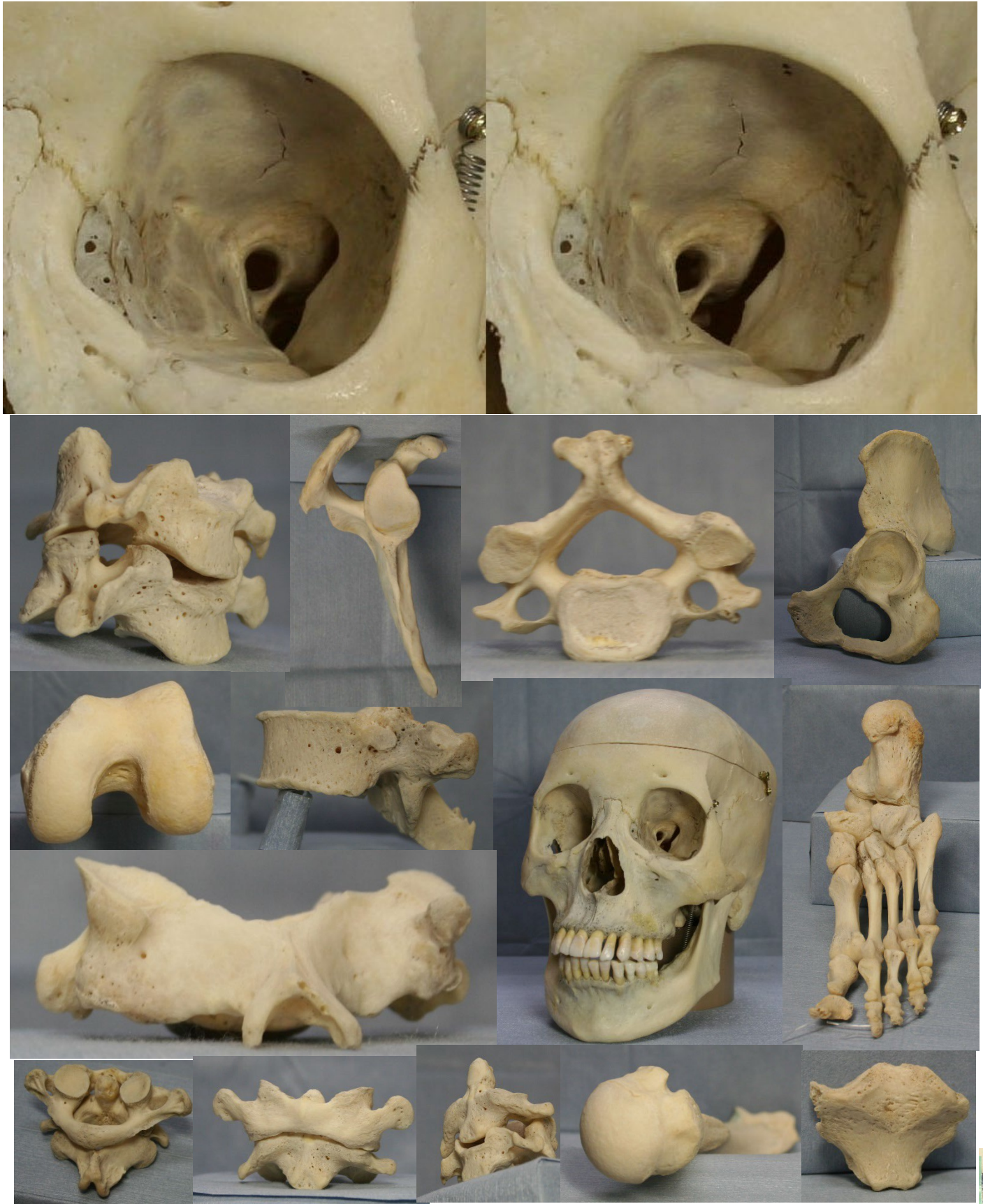

骨標本ステレオ解剖図

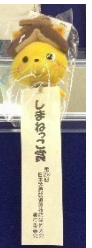プレゼントPDF用



平成 25 年度(2013 年 9 月 21 日) 第 29 回日本放射線技師学術大会(島根県松江市) 学会賞しまねっこ賞受賞

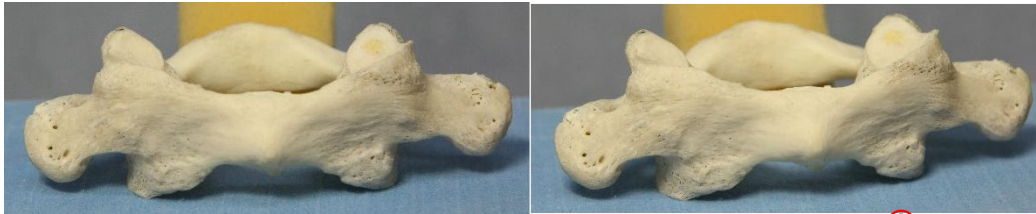監修 香川大学医学部 組織細胞生物学 教授 荒木 伸一
作成 香川大学病院 放射線部 勢川 博雄

2013.9

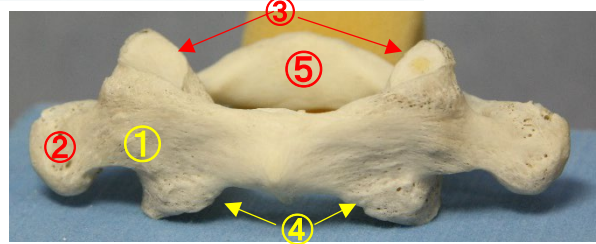


環椎 (C1) 正面ステレオ解剖図

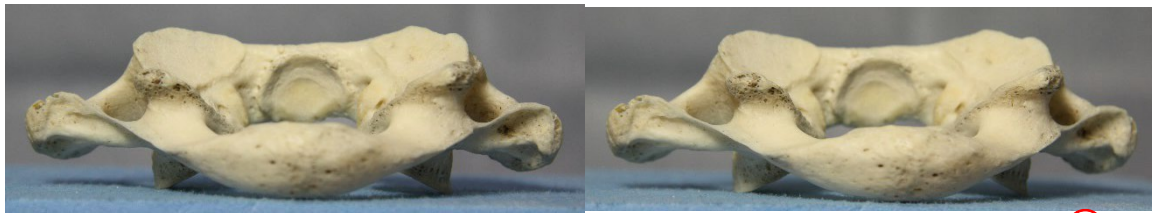
前面



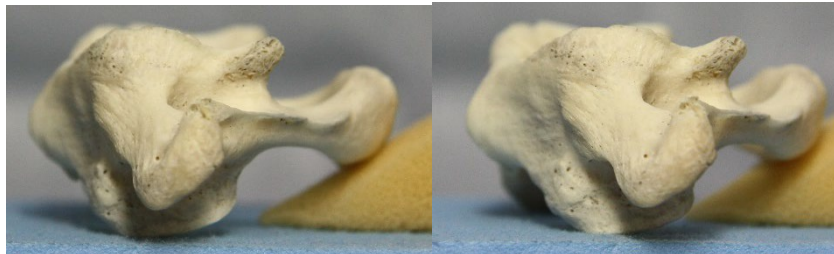
- ①前弓 anterior arch
- ②横突起 transverse process
- ③上関節窩 superior articular facet
- ④下関節窩 inferior articular facet
- ⑤後弓 posterior arch



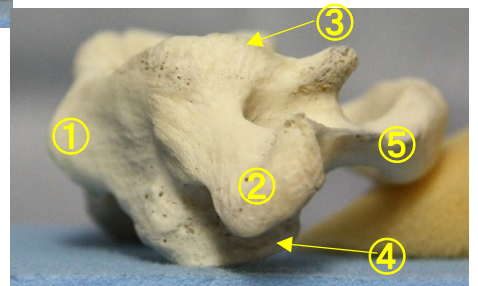
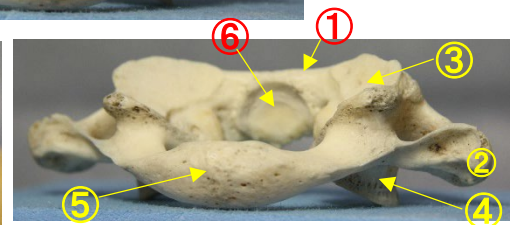
後面



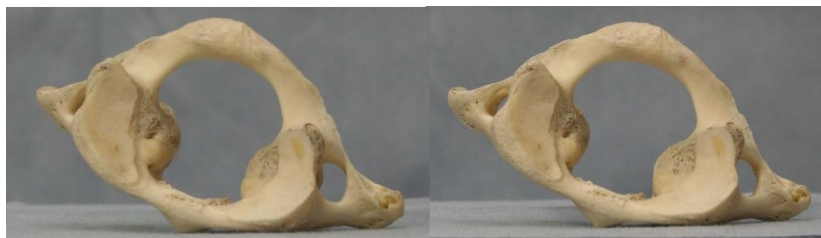側面



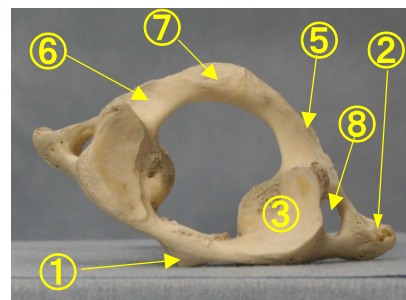
- ①前弓 anterior arch
- ②横突起 transverse process
- ③上関節窩 superior articular facet
- ④下関節窩 inferior articular facet
- ⑤後弓 posterior arch
- ⑥齒突起窩 facet for dens of axis



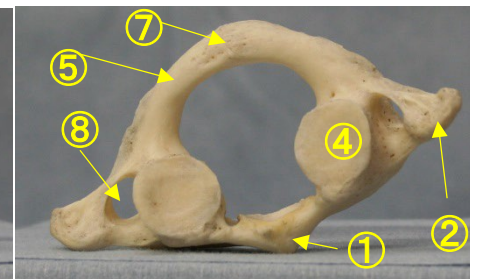
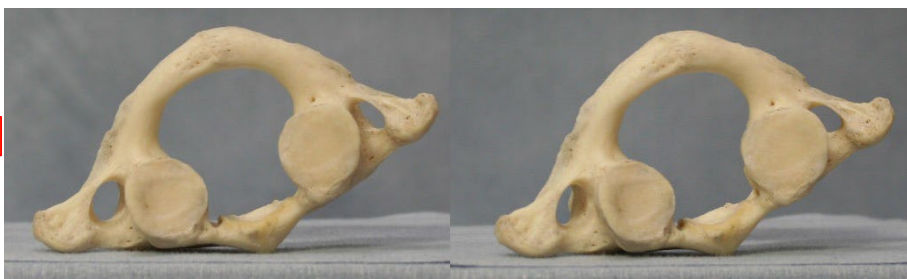上面



- ① 前弓 anterior arch
- ② 横突起 transverse process
- ③ 上関節窩 superior articular facet(上面)
- ④ 下関節窩 inferior articular facet(下面)
- ⑤ 後弓 posterior arch
- ⑥ 椎骨動脈溝 groove for vertebral artery (上面)
- ⑦ 後結節 posterior tubercle
- ⑧ 横突孔 foramen of transverse process

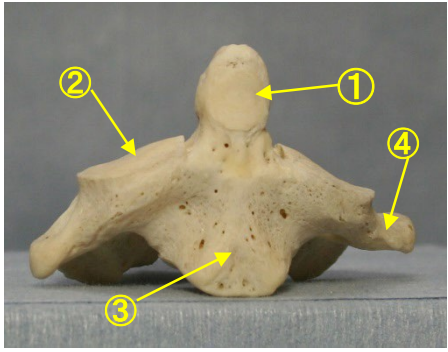
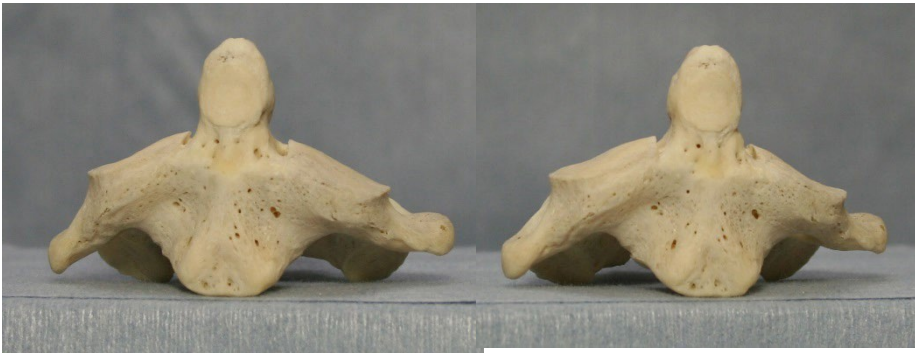

下面



軸椎 (C2) 正面ステレオ解剖

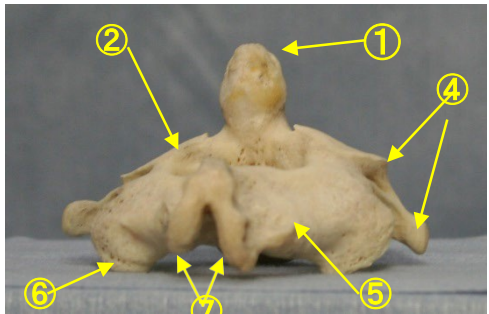
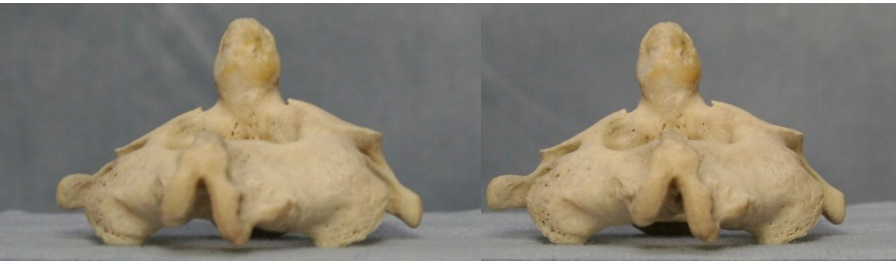前面



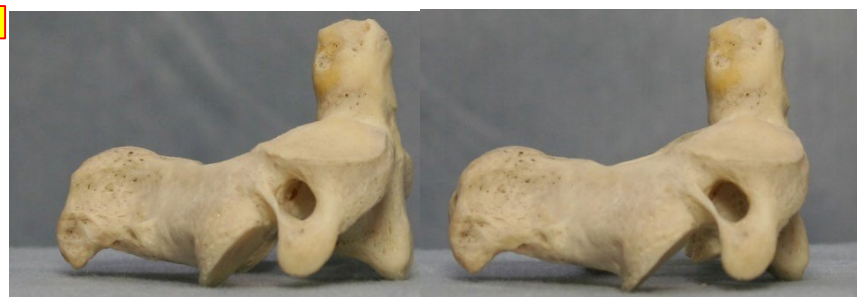
- ① 齒突起 dens
- ② 上関節面(上関節突起関節面) superior articular surface
- ③ 椎体 vertebral body
- ④ 横突起と横突孔 transverse process and foramen

- ⑤ 椎弓 vertebral arch
- ⑥ 下関節突起 inferior articular process
- ⑦ 棘突起(2 分岐性) spinous process
- ⑧ 横突起 transverse process
- ⑨ 横突孔 transverse foramen
- ⑩ 椎孔 vertebral foramen

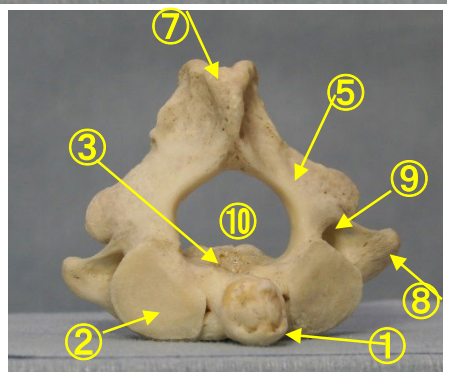
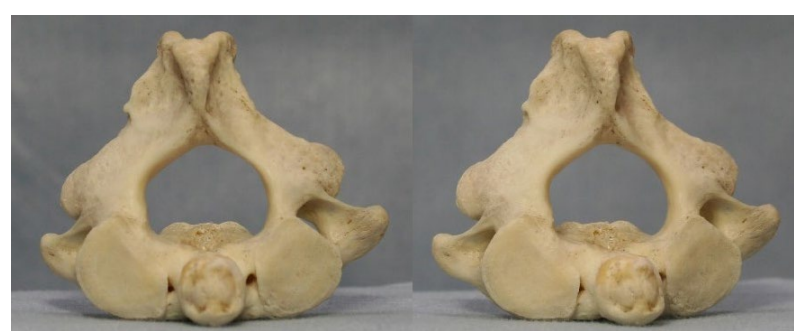後面



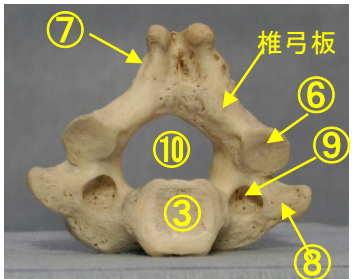
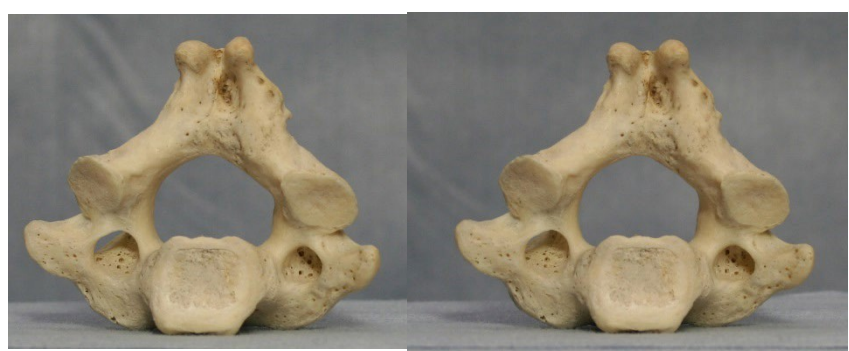右横面



上面

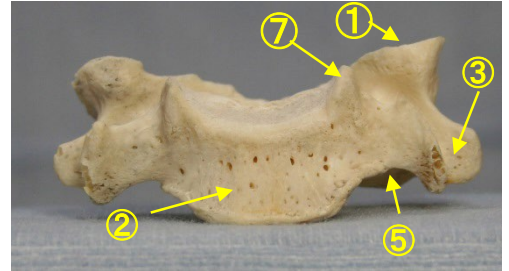
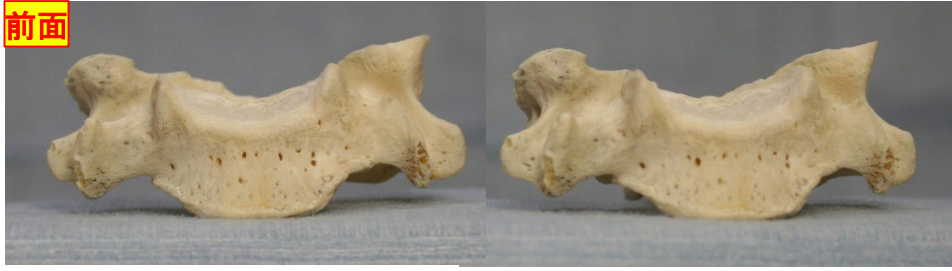


下面



頸椎 (C5) 正面ステレオ解剖

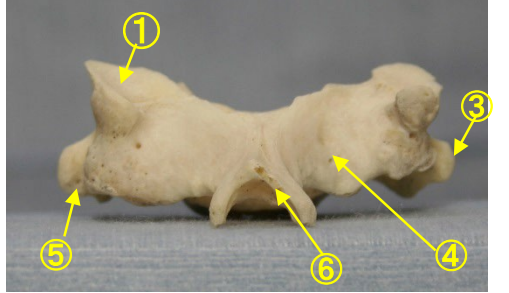
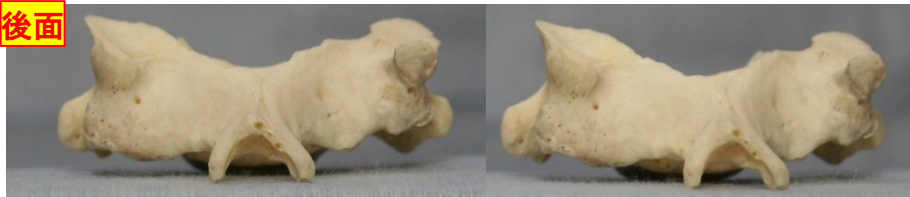前面



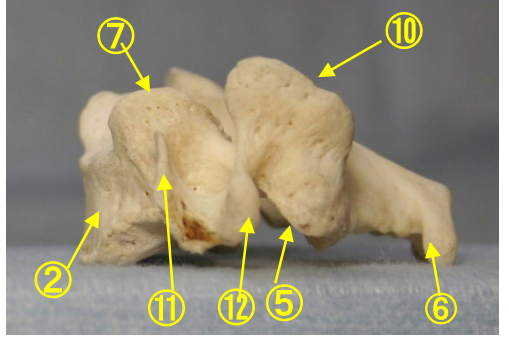
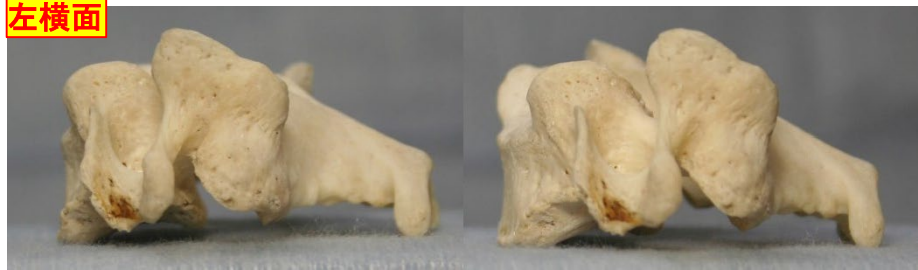- ① 上関節面(上関節突起関節面) superior articular surface
- ② 椎体 vertebral body
- ③ 横突起と横突孔 transverse process and foramen
- ④ 椎弓板 lamina
- ⑤ 下関節突起 inferior articular process
- ⑥ 棘突起 spinous process

- ⑦ 後外側唇 posteriolateral lip
- ⑧ 横突起 transverse process
- (⑨⑩⑪が横突起、⑨⑩⑪は横突起の一部分)
- ⑨ 横突孔 transverse foramen
- ⑩ 上関節突起 superior articular process
- ⑪ 横突起の前結節 anterior tubercle of transverse process
- ⑫ 横突起の後結節 posterior tubercle of transverse process
- ⑬ 椎孔 vertebral foramen
- ⑭ 椎弓根 pedicle

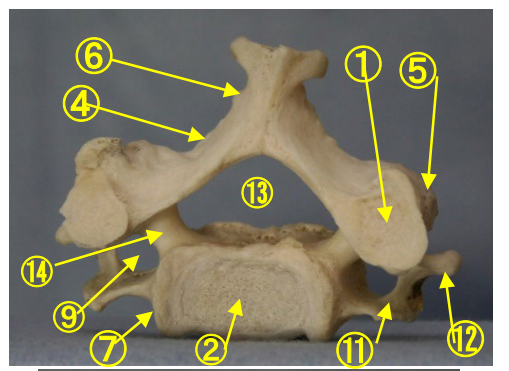
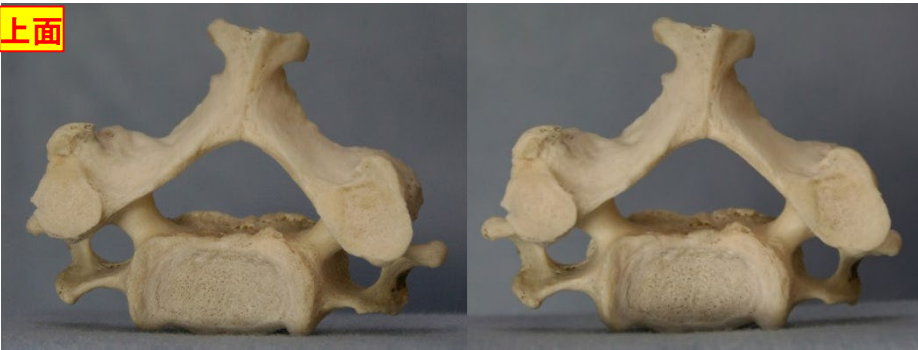後面



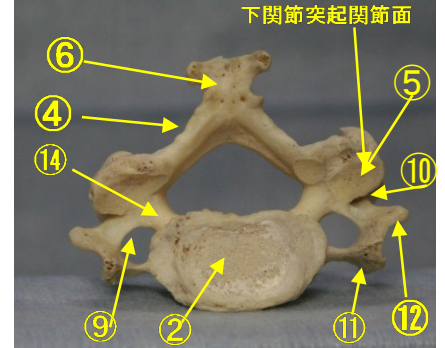
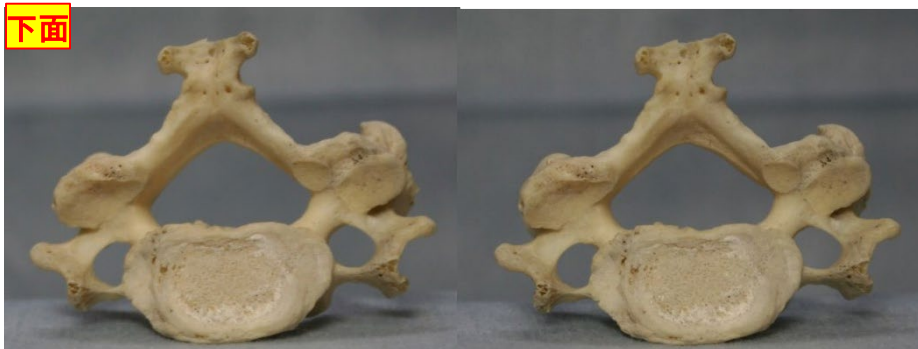
左横面



上面

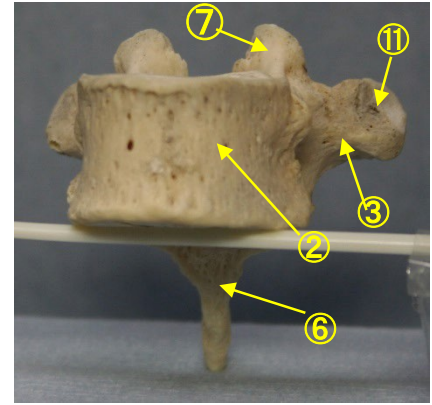
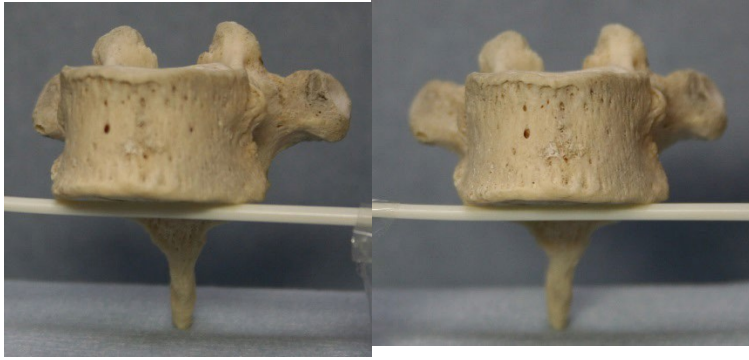


下面



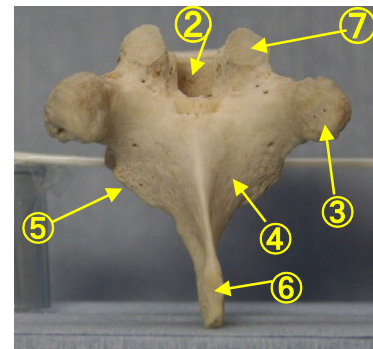
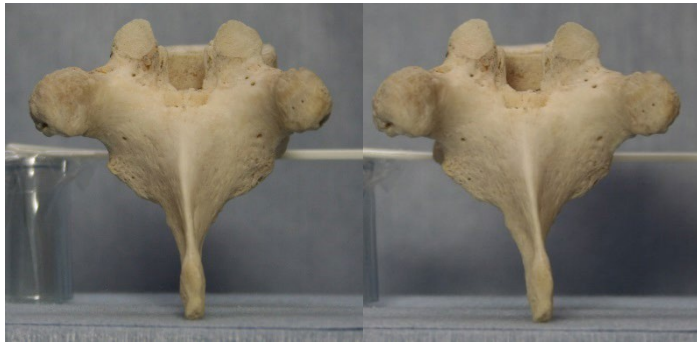
胸椎 (Th 8) 正面ステレオ解剖

前面

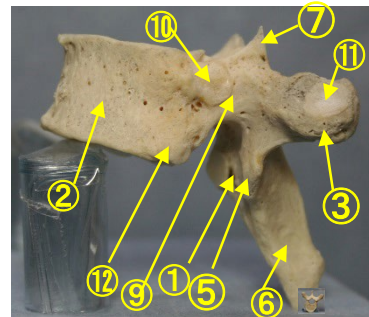
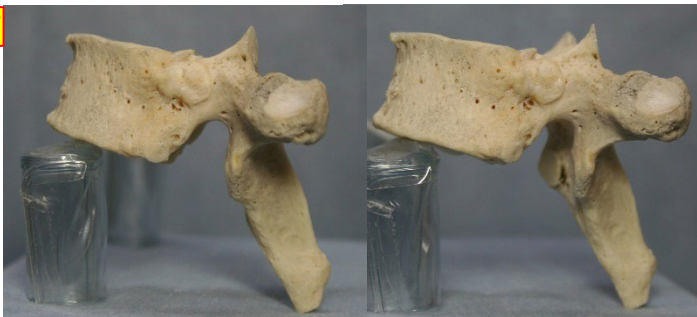

- ① 下関節面(下関節突起関節面) inferior articular surface
- ② 椎体 vertebral body
- ③ 横突起 transverse process
- ④ 椎弓板 lamina
- ⑤ 下関節突起 inferior articular process
- ⑥ 棘突起 spinous process
- ⑦ 上関節突起 superior articular process
- ⑧ 椎孔 vertebral foramen
- ⑨ 椎弓根 pedicle
- ⑩ 上肋骨窩 superior costal facet
- ⑪ 横突肋骨窩 costal facet of transverse process
- ⑫ 下肋骨窩 inferior costal facet

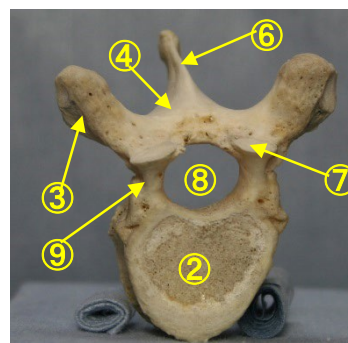
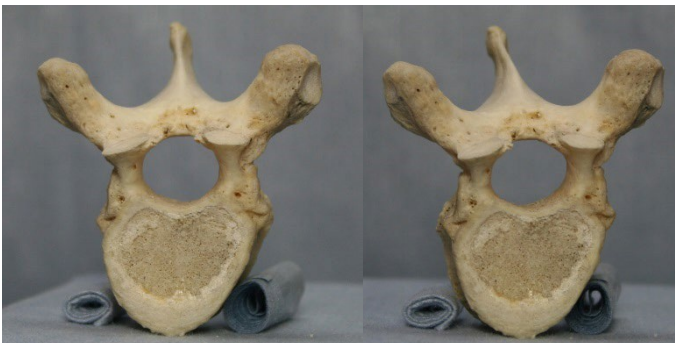後面



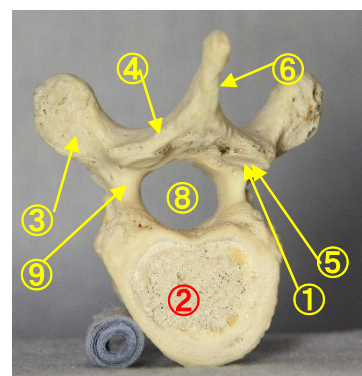
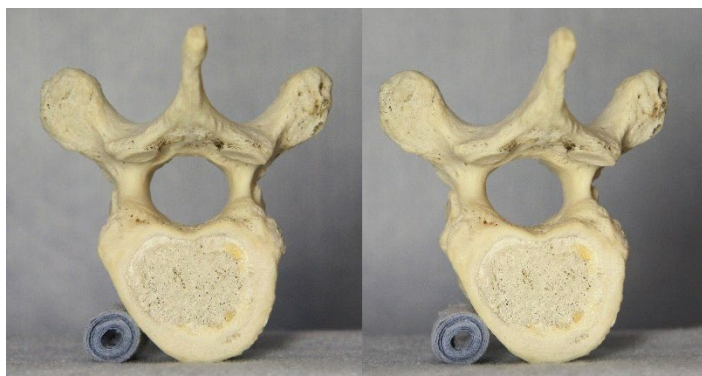
左横面



上面

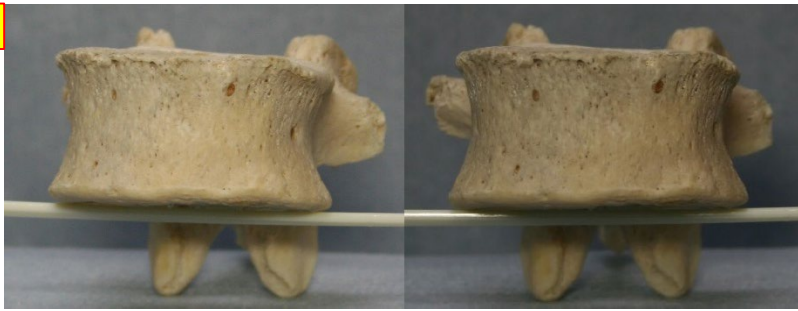


下面



腰椎 (L3) 正面ステレオ解剖

前面



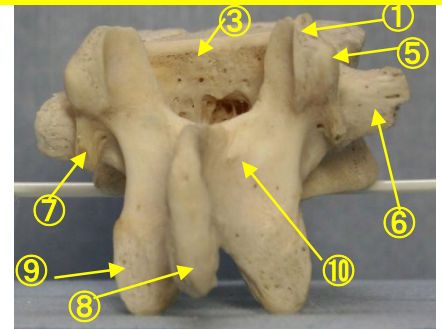
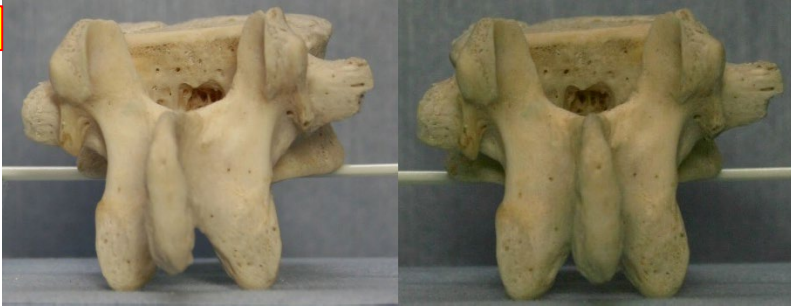- ① 上関節突起 superior articular process
- ② 上椎切痕 superior vertebral notch
- ③ 椎体 vertebral body
- ④ 下椎切痕 inferior vertebral notch
- ⑤ 乳頭突起 mamillary process
- ⑥ 肋骨突起(横突起) transverse process
- ⑧ 棘突起 spinous process
- ⑨ 下関節突起 inferior articular process
- ⑩ 椎弓板 lamina
- ⑪ 椎孔 vertebral foramen
- ⑫ 椎弓根 pedicle

(注) 肋骨突起⑥の後ろの副突起⑦と乳頭突起⑤は、横突起の遺残を形成している。


⑦ 副突起 accessory process

腰椎の横突起は本来、この部の肋骨に相当するもので肋骨突起⑥といい、本来の横突起は上関節突起の外側から後方に向かう小さな隆起として残っており、乳頭突起⑤とよぶ。また、肋骨突起の根部の後面には下方に向かう小突起があり、副突起⑦というのが、これも本来の横突起の一部が変形したもの

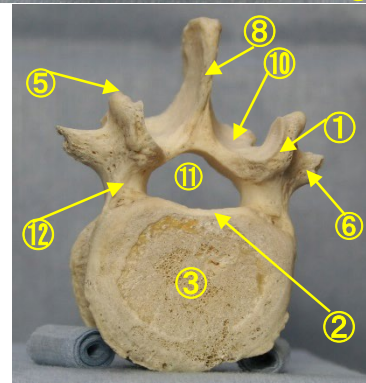
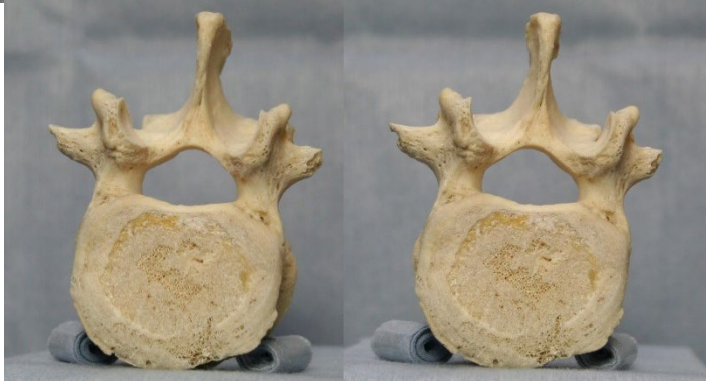後面



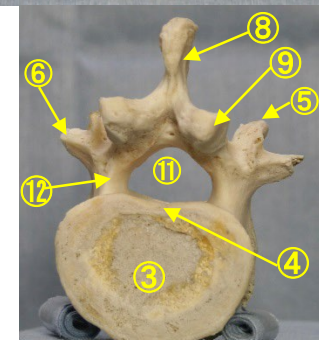
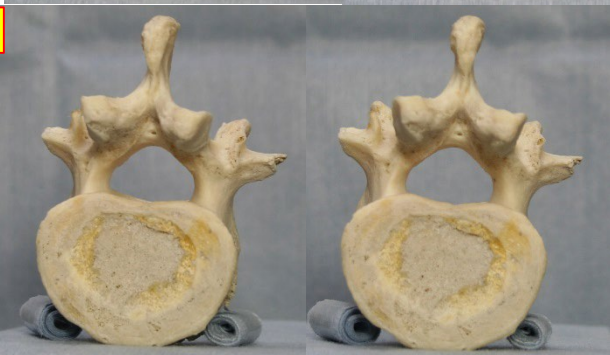左横面



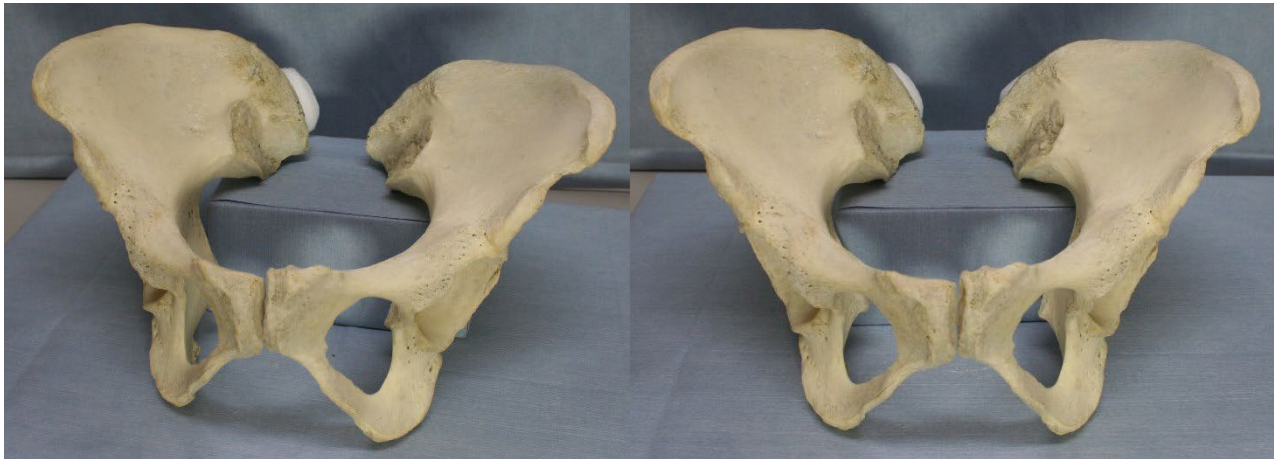
上面



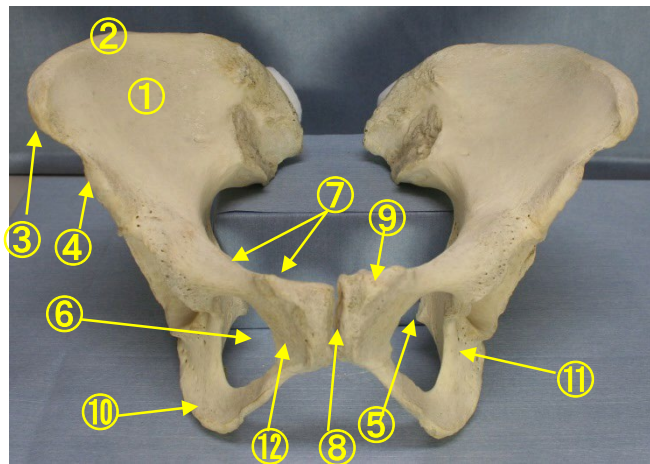
下面



腸骨 坐骨 ステレオ解剖

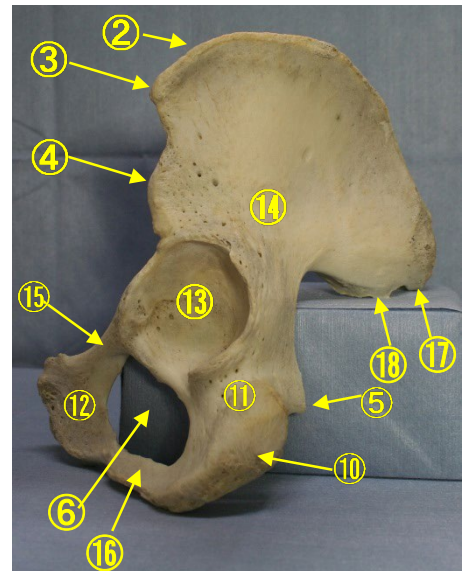
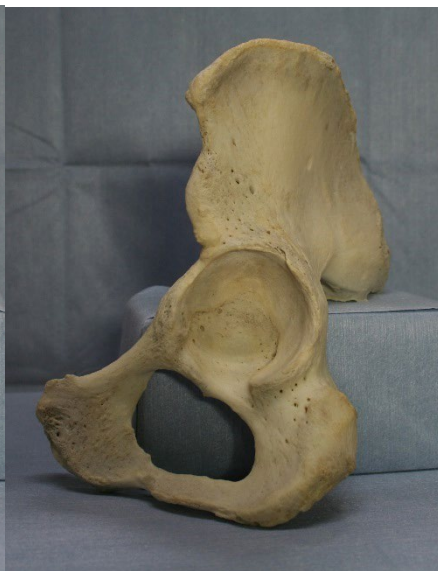
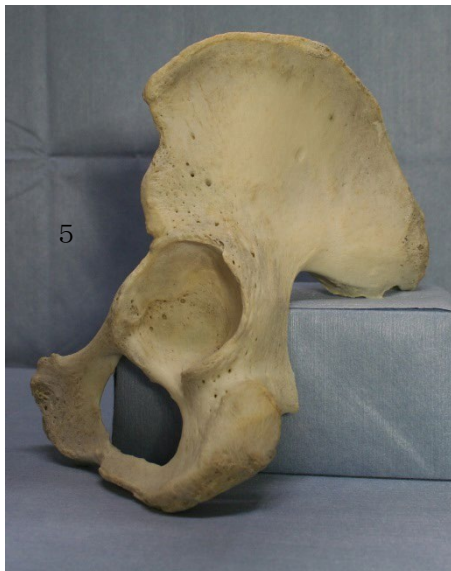
- ①腸骨窩 iliac fossa
- ②腸骨稜 iliac crest
- ③上前腸骨棘
anterior superior iliac spine
- ④下前腸骨棘
anterior inferior iliac spine



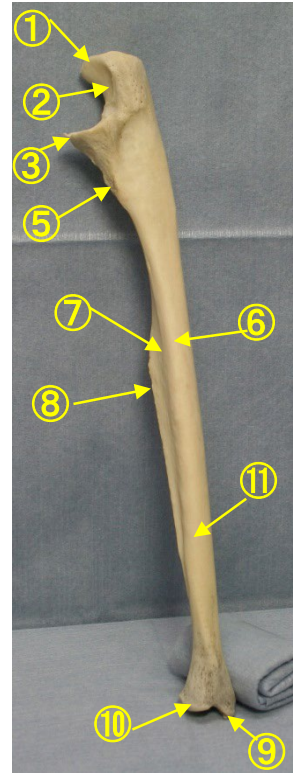
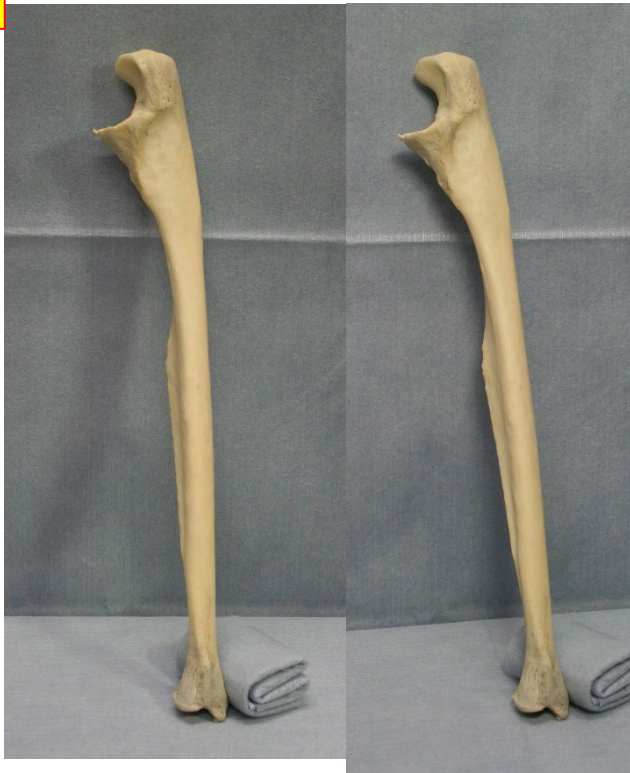- ⑤坐骨棘 ischial spine
- ⑥閉鎖孔 obturator foramen
- ⑦恥骨櫛 pecten pubis
- ⑧恥骨結合 pubic symphysis
- ⑨恥骨結節 pubic tuberosity
- ⑩坐骨結節 ischial tubercle
- ⑪坐骨体 body of ischium
- ⑫恥骨体 body of pubis

- ⑬寛骨臼 acetabulum
- ⑭腸骨体 body of ilium
- ⑮閉鎖稜 obturator crest
- ⑯坐骨枝 ramus of ischium
- ⑰上後腸骨棘 posterior superior iliac spine
- ⑱下後腸骨棘 posterior inferior iliac spine



尺骨 内側面 外側面ステレオ解剖

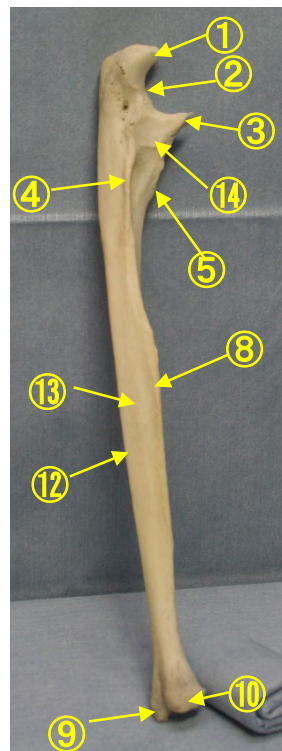
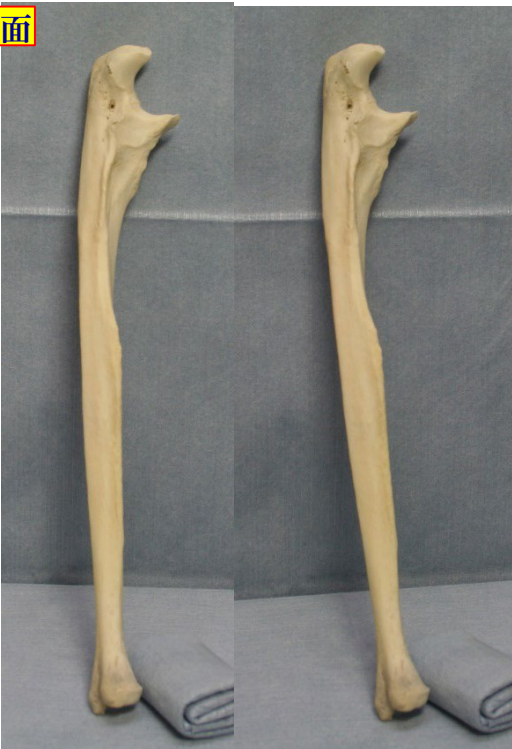内側面



- ①肘頭 olecranon
- ②滑車切痕 trochlear notch
- ③鉤（こう）状突起 coronoid process
- ④回外筋稜 supinator crest
- ⑤尺骨粗面 tuberosity of ulna
- ⑥前縁 anterior border
- ⑦前面 anterior surface
- ⑧骨間縁 interosseous border
- ⑨茎状突起 styloid process

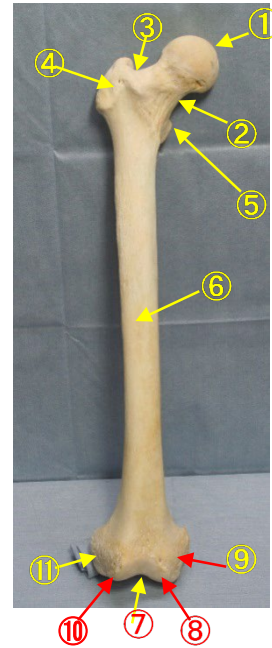
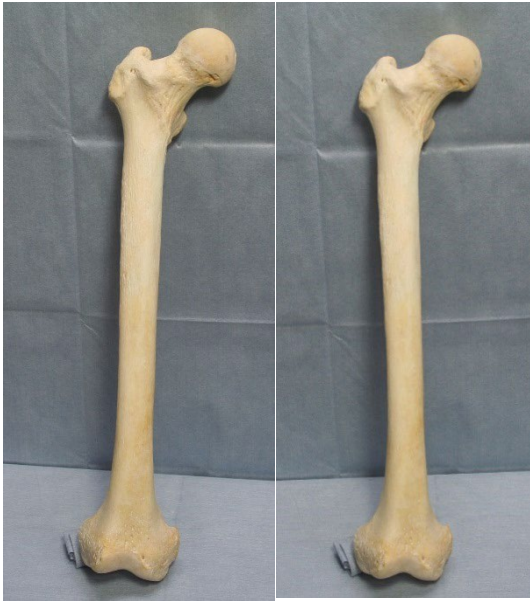- ⑩尺骨頭 head of ulna
- ⑪内側面 medial surface
- ⑫後縁 posterior border
- ⑬後面 posterior surface
- ⑭橈骨切痕 radial notch

外側面



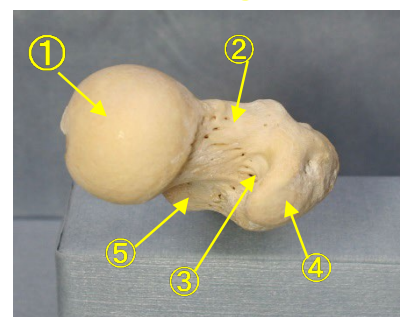
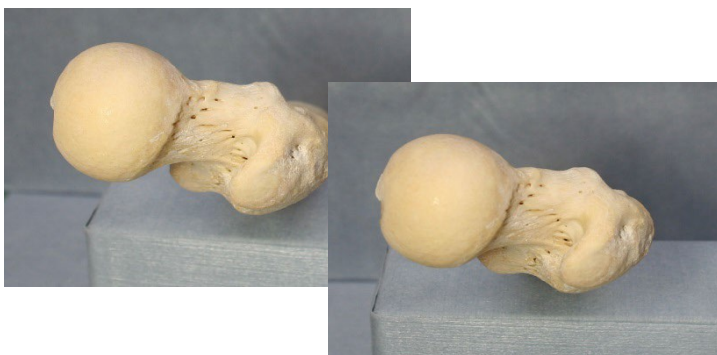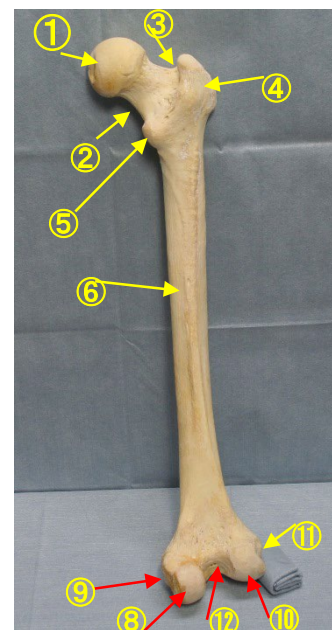
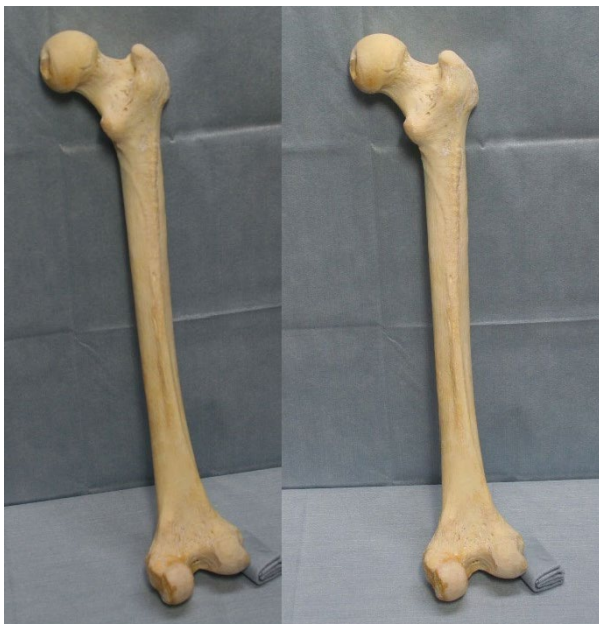- ①肘頭 olecranon
- ②滑車切痕 trochlear notch
- ③鉤（こう）状突起 coronoid process
- ④回外筋稜 supinator crest
- ⑤尺骨粗面 tuberosity of ulna
- ⑥前縁 anterior border
- ⑦前面 anterior surface
- ⑧骨間縁 interosseous border
- ⑨茎状突起 styloid process
- ⑩尺骨頭 head of ulna
- ⑪内側面 medial surface
- ⑫後縁 posterior border
- ⑬後面 posterior surface
- ⑭橈骨切痕 radial notch

大腿骨正面ステレオ解剖

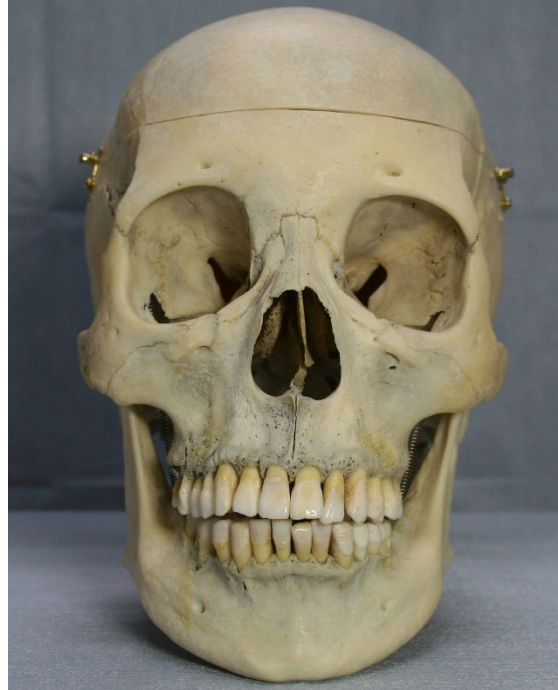
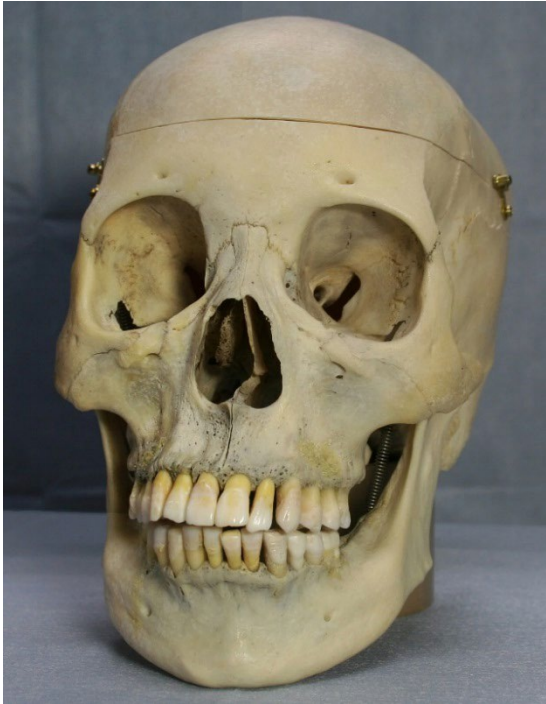
- ① 大腿骨頭 head of femur
- ② 大腿骨頸 neck of femur
- ③ 転子窩 trochanteric fossa
- ④ 大転子 greater trochanter
- ⑤ 小転子 lesser trochanter
- ⑥ 大腿骨体 shaft of femur

- ⑦ 膝蓋面 patellar surface
- ⑧ 内側窩 medial condyle
- ⑨ 内側上窩 medial epicondyle
- ⑩ 外側窩 lateral condyle
- ⑪ 外側上窩 lateral epicondyle
- ⑫ 顆間窩 intercondylar fossa



頭蓋骨正面ステレオ解剖図



- ①前頭骨 frontal bone
- ②眉間 glabella
- ③ナジオン nasion
- ④眼窩上孔 supra-orbital foramen
- ⑤眼窩上縁 supra-orbital margin
- ⑥涙骨 Lacrimal bone
- ⑦鼻骨 nasal bone
- ⑧上顎骨前頭突起
frontal process of maxilla
- ⑨蝶形骨の小翼
Lesser wing of sphenoid bone
- ⑩蝶形骨の大翼
greater wing of sphenoid bone
- ⑪上眼窩裂 superior orbital fissure
- ⑫下眼窩裂 inferior orbital fissure
- ⑬視神経管 optic canal
- ⑭眼窩下縁 infra-orbital margin
- ⑮眼窩下孔 infra-orbital foramen
- ⑯中鼻甲介 middle nasal concha
- ⑰下鼻甲介 inferior nasal concha
- ⑱前鼻棘 Anterior nasal spine
- ⑲上顎骨 maxilla
- ⑳オトガイ隆起 mental protuberance
- ㉑オトガイ孔 mental foramen
- ㉒下顎枝 ramus of mandible
- ㉓下顎体 body of mandible
- ㉔頬骨 zygomatic bone
- ㉕眼窩 orbit

